

CHRISTIAN HOFFMANN, HAMBURG

Opportunistische Infektionen – Teil 8: Atypische Mykobakteriose

Atypische Mykobakterien werden oft als Synonym für Infektionen mit dem Erreger Mycobacterium avium complex (MAC) verstanden. Zwar ist MAC der bei weitem häufigste Erreger, doch gibt es eine Vielzahl anderer atypischer Mykobakterien, die ähnliche Krankheitsbilder verursachen, wie zum Beispiel M. celatum, M. kansasii, M. xenopi oder M. genavense. Atypische Mykobakterien gelten nach der WHO-Klassifikation von 1993 als AIDS-definierende Erkrankungen.

EINLEITUNG

MAC-Bakterien sind ubiquitär und können in diversen Tierarten, aber auch im Erdreich, im Wasser und in der Nahrung nachgewiesen werden. Eine Expositionsprophylaxe ist somit nicht möglich, eine Isolation erkrankter Patienten nicht sinnvoll. Während MAC im Sputum oder Stuhl asymptomatischer Personen nachweisbar sein kann (Kolonisation), erkranken fast nur Patienten mit weniger als 50 CD4-Zellen/ μ l – früher waren dies bis zu 40% der AIDS-Patienten. Mittlerweile ist die Infektion in den Industrieländern selten geworden. Dennoch bleibt sie wichtig, zumal sich ihr klinisches Bild durch ART wie bei keiner anderen OI verändert hat. Aus der früher fast immer chronisch-disseminiert verlaufenden Erkrankung, die bei vielen „Wasting“-Patienten zu finden war, ist

eine meist lokalisierte Infektion geworden, die mittlerweile fast nur im Zuge eines Immunrekonstitutionssyndroms unter begonnener antiretroviraler Therapie auftritt. Die Erkrankung kann dabei allerdings bedrohlich bleiben und Manifestationen zeigen, wie sie früher nie zu sehen waren.

FALLBEISPIEL

Es stellt sich ein Patient erstmalig vor, nachdem der Hausarzt anlässlich eines Mundsoors eine HIV-Infektion diagnostiziert hatte. Die Erstuntersuchung ergibt einen schweren Immundefekt von 7 CD4-Zellen/ μ l (1%), die Viruslast liegt bei 67.000 Kopien/ml. Das CRP ist leicht erhöht (9 mg/l), das Hämoglobin etwas erniedrigt (10,8 g/dl). Die LDH und das übrige Routinelabor ist normal. Es wird

umgehend eine antiretrovirale Therapie mit Tenofovir, FTC und Lopinavir/r begonnen. Bei der ersten Kontrolle nach 4 Wochen sind die CD4-Zellen auf 113 CD4-Zellen/ μ l (14%) gestiegen, die Viruslast liegt bei 150 Kopien/ml. Der Patient fühlt sich gut, die ART wird abgesehen von moderaten Diarrhoen gut vertra-

gen. Arzt und Patient sind zufrieden. Beim Rausgehen erwähnt der Patient allerdings, im Bereich des Halses seit etwa 10 Tagen einen schmerzhaften „Pickel“ bemerkt zu haben.

KLINIK

Die Symptome einer disseminierten atypischen Mykobakteriose sind unspezifisch. Fieber, Gewichtsabnahme und Diarrhoen bei weniger als 100 CD4-Zellen/ μ l sollten immer an eine atypische Mykobakteriose denken lassen. Auch Bauchschmerzen kommen vor. Wie bereits erwähnt, ist die disseminierte atypische Mykobakteriose heute selten geworden.

Weitaus häufiger sind heute lokalisierte Formen. Hierzu zählen vor allem Lymphknoten-Abszesse, die praktisch überall lokalisiert sein können. Wir haben Abszesse in zervikalen, inguinalen, aber auch in abdominalen Lymphknoten gesehen, die teilweise Fisteln bildeten und auch nach operativer Eröffnung nur sehr langsam abheilten. Jeder Abszess unter ART (bei schwerer Immunschwäche) ist verdächtig auf eine atypische Mykobakteriose! Als lokalisierte Formen kommen neben Hautläsionen auch Osteomyelitiden vor, insbesondere an den Wirbelkörpern. Auch Gelenkentzündungen sind möglich, prinzipiell kann jedes Gelenk betroffen sein.

DIAGNOSTIK

Die Diagnose wird bei der disseminierten Form über Blutkulturen (Heparin-Blut) gestellt, die möglichst an ein Referenzlabor geschickt werden (zum Beispiel Nationales Referenzzentrum für Mykobakterien, Borstel, <http://www.fz-borstel.de>). Obwohl atypische Mykobakterien meist schneller wachsen als TB-Bakterien, kann es Wochen dauern, bis die Kultivierung und die Differenzierung gegenüber Tuberkelbakterien gelingt. Bei Anämie ist oft eine Knochenmarksaspiration erfolgreich. Bei Nachweis im Stuhl oder Sputum, aber auch in der BAL besteht oft Unsicherheit, ob es sich um behandlungsbedürftige

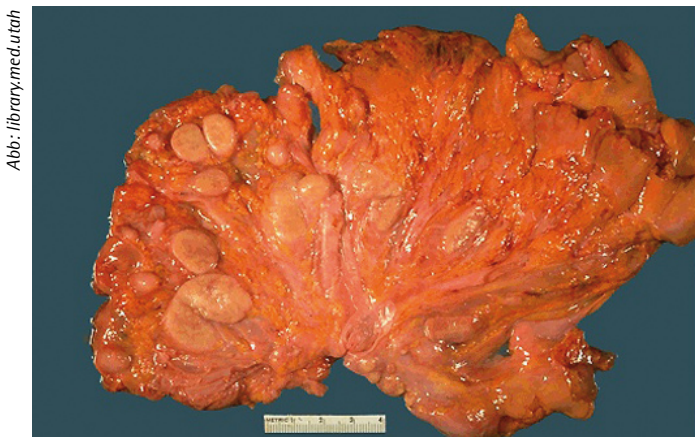


Abb. 1: Mycobacterium avium complex (MAC) führt zu großen gelblichen Knoten, hier mesenteriale Lymphknoten, die vollgepackt mit Mykobakterien sind

Infektionen oder nur um eine Kolonisation handelt. Bei fehlender Allgemeinsymptomatik sollte in diesen Fällen auf eine Therapie verzichtet werden. Dies gilt nicht nur für MAC, sondern auch für Mycobacterium kansasii. Im Labor ist typischerweise die alkalische Phosphatase (AP) erhöht – eine hohe AP bei schlechtem Immunstatus ist immer verdächtig auf eine atypische Mykobakteriose. Auch bei Anämien und konstitutionellen Symptomen ist sie in Betracht zu ziehen. Eine Zytopenie, insbesondere eine Anämie, zeigt häufig einen Knochenmarkbefall an. Sonographisch sind Leber und Milz vergrößert. Lymphknoten sind ebenfalls oft vergrößert, fallen aber weniger wegen ihrer Größe als durch ihre Zahl auf. Differentialdiagnostisch muss an eine TBC oder ein malignes Lymphom gedacht werden. Bei den lokalisierten Formen sollte Material immer direkt gewonnen werden, meist gelingt der Erregernachweis aus Abszesspunktat.

FALLBEISPIEL

Der „Pickel“ am Hals entpuppt sich klinisch als etwa 3 cm großer Abszess, aus dem sich über eine fistelnde Öffnung Eiter entleert. Dieser wird zur Kultur verschickt. Ein Quantiferon-Test auf Tuberkulose bleibt ebenso negativ wie Blutkulturen. 12 Tage später wird im Referenzlabor die Diagnose einer MAC-Infektion gestellt.

THERAPIE

Die Therapie einer kulturell nachgewiesenen atypischen Mykobakteriose ist komplex. Analog zur TBC reicht auch bei MAC ein Medikament allein nicht aus. Seit 1996 favorisieren viele Behandler bei MAC eine Kombination aus Makrolid (Clarithromycin oder Azithromycin), Rifabutin und Ethambutol (Shafran 1996). Diese wurde früher lebenslang gegeben; heute sollte sie nach gängiger Meinung noch mindestens sechs Monate und bis zu einem CD4-Zellanstieg von über 100/μl unter ART fortgeführt werden. Nachdem einige Daten nahe gelegt hatten, dass auf Rifabutin verzichtet

werden könnte, zeigte die randomisierte ACTG 223-Studie einen Überlebensvorteil durch die Dreifachkombination Clarithromycin, Rifabutin und Ethambutol gegenüber Clarithromycin und Ethambutol bzw. Rifabutin – die Mortalitätsraten waren im Dreifacharm halbiert. Wegen seines großen Interaktionspotentials sollte Rifabutin jedoch nach einigen Wochen und klinischer Besserung abgesetzt werden. Bei Clarithromycin ist darauf zu achten, dass die Dosis 2x 500 mg nicht übersteigt. In mindestens zwei randomisierten Studien war die Zahl der Todesfälle in den Therapiearmen mit höherer Dosis aus ungeklärten Gründen signifikant erhöht. Statt Clarithromycin kann auch Azithromycin verwendet werden, das billiger ist und wahrscheinlich weniger mit Cytochrom-p450-Enzymen interagiert. Azithromycin und Clarithromycin sind in Kombination mit Ethambutol vergleichbar effektiv. Die Therapie sollte bei disseminierter Erkrankung durch regelmäßige Blutkulturen überwacht werden. Spätestens nach 8 Wochen muss die Kultur negativ sein. Bei den lokalisierten Formen ist das Ansprechen besser klinisch zu beurteilen. Jede MAC-Therapie birgt zudem ein hohes Potential an Nebenwirkungen und Interaktionen. Die Begleitmedikation inklusive ART muss genau überprüft werden – nicht selten sind Dosisanpassungen erforderlich, vor allem bei Rifabutin und geboosterten Proteasehemmern. Hier muss die Rifabutin-Dosis deutlich reduziert werden. Bei Ethambutol sind insbesondere die Visusstörungen (Cave Optikusatrophie), aber auch Harnsäurerhöhungen zu beachten. Auf weitere Einzelheiten der Substanzen kann an dieser Stelle nicht eingegangen werden. Reservesubstanzen wie Amikacin, Chino- lone oder Clofazimin werden nur in Ausnahmen benötigt. Bei allen atypischen Mykobakteriosen, vor allem bei anderen Stämmen als M. avium complex, sollte unbedingt die Resistenzlage untersucht werden. Bei den lokalisierten MAC-Erkrank- >

Impressum

Wissenschaftlicher Beirat

Dr. Stefan Esser, Essen
 Prof. Gerd Fätkenheuer, Köln
 Dr. Heribert Knechten, Aachen
 Priv.-Doz. Dr. Jan van Lunzen, Hamburg
 Ulrich Marcus, Berlin
 Prof. Jürgen Rockstroh, Bonn
 Prof. Bernd Salzberger, Regensburg
 Prof. Schlomo Staszewski, Frankfurt
 Dr. Hauke Walter, Erlangen

Chefredaktion

Dr. Ramona Pauli
 Berg-Isel-Str. 14a · 81547 München
redaktion@hivandmore.de

Redaktion

Andrea Warpakowski, Itzstedt

Graphische Gestaltung

Renate Ziegler, Vaterstetten

Internet

www.hivandmore.de

Anzeigenverwaltung

Tel.: 0 89 - 64 91 92 20

Druck

awi-printmedien, München

Erscheinungsweise

viermal jährlich

Bezugsbedingungen

Einzelpreis: 20,- € zzgl. Versandkosten
 Jahresabonnement: 50,- €
 inkl. MwSt. und Versandkosten
 Abonnements müssen drei Monate vor Jahresende gekündigt werden.

Bankverbindung

andmore-Media GmbH
 VR Bank München Land
 BLZ 701 664 86 • Kto-Nr. 246 484

Copyright

ISSN: 1862-3034

Mit dem Abdruck des Beitrages erwirbt der Verlag das alleinige und ausschließliche Recht für die Veröffentlichung in sämtlichen Publikationsmedien sowie Übersetzungen in fremde Sprachen. Wiedergabe, auch auszugsweise, nur nach Genehmigung durch den Verlag und mit Angabe der Quelle.

Herausgeber

Dr. med. Ramona Pauli, Taufkirchen

Hinweis

Die Textinhalte geben die Autorenmeinung wieder und stimmen nicht zwangsläufig mit der Meinung des Herausgebers bzw. des wissenschaftlichen Beirates überein. Die Abbildungen in den Beiträgen stammen, wenn nicht anders vermerkt, von den jeweiligen Autoren. Für die Richtigkeit der wissenschaftlichen Beiträge sind die Autoren verantwortlich. Der Leser wird darauf hingewiesen, Handlungsweisungen und Dosisrichtlinien kritisch zu überprüfen, der Herausgeber übernimmt keine Verantwortung.

Akuttherapie		
Therapie der Wahl	Clarithromycin + Ethambutol + evtl. Rifabutin	z.B. Mavid® 2x 1 Tbl. à 500 mg plus z.B. Myambutol® 1x 3 Tbl. à 400 mg plus z.B. Mycobutin® 1x 2 Tbl. à 150 mg
Alternative	Azithromycin + Ethambutol + evtl. Rifabutin	z.B. Ultrreon® 1x 1 Tbl. à 600 mg plus z.B. Myambutol® 1x 3 Tbl. à 400 mg plus z.B. Mycobutin® 1x 2 Kps. à 150 mg
Erhaltungstherapie		
		Wie Akuttherapie, aber ohne Rifabutin Absetzen ab >100 CD4-Zellen/µl >6 Monate
Primär-Prophylaxe		
		Bei dauerhaft CD4-Zellen unter 50/µl erwägen Absetzen ab >100 CD4-Zellen/µl >3 Monate
Therapie der Wahl	Azithromycin	z.B. Ultrreon® 1x 2 Tbl. à 600 mg / Woche
Alternative	Clarithromycin	z.B. Mavid® 2x 1 Tbl. à 500 mg

Tab. 1: Therapie/Prophylaxe von MAC-Infektionen (soweit nicht anders angegeben, Tagesdosen). Bei anderen atypischen Mykobakteriosen immer nach Resistenzlage behandeln

kungen haben wir die Therapie meist beendet, wenn der Abszess abgeheilt war – meist dauert dies einige Monate. In Einzelfällen können vorübergehend Steroide hilfreich sein. Gesonderte Empfehlungen zur Therapie bei lokalen MAC-Infektionen gibt es allerdings nicht.

PROPHYLAXE

In den USA wurde sowohl für die Makrolide Clarithromycin und Azithromycin als auch für Rifabutin in großen, plazebo-kontrollierten Studien gezeigt, dass eine Primärprophylaxe bei stark immunkompromittierten Patienten die MAC-Morbidität und -Mortalität signifikant reduziert. In Europa sind MAC-Infektionen jedoch seltener. Deswegen, aber auch aus Sorge um Compliance und Resistenzentwicklungen erhalten in Europa nur wenige Patienten eine primäre MAC-Prophylaxe. Bei Patienten, bei denen neue ART-Optionen fehlen, sollte bei niedrigen CD4-Zahlen (unter 50 Zellen/µl) die Prophylaxe mit einem Makrolid zumindest erwogen werden. Die wöchentliche Gabe von Azithromycin ist patientenfreundlich und in der Wirkung mit Rifabutin täglich vergleich-

bar. Primärprophylaxen und Erhaltungstherapien (siehe Therapie Tab. 1) können bei CD4-Zellen oberhalb von 100/µl abgesetzt werden. Möglicherweise reicht für die MAC-spezifische Immunrestitution schon eine partielle Virussuppression aus. Heilungen unter Immunrestitution sind möglich.

FALLBEISPIEL:

Der Patient erhält eine Therapie aus Rifabutin 150 mg alle 2 Tage, Ethambutol 1.200 mg sowie Azithromycin 600 mg. Die ART wird unverändert fortgeführt. Wegen starker Schmerzen im Bereich des Abszesses erhält der Patient zusätzlich noch 50 mg Prednisolon für 10 Tage. Nach Spaltung und insgesamt drei Monaten MAC-Therapie ist der Abszess schließlich abgeheilt.

Bei CD4-Zellen von nunmehr 212/µl sowie einer Viruslast unter der Nachweisgrenze wird die MAC-Therapie abgesetzt, da es inzwischen zunehmend Probleme mit der Compliance gibt. Zusätzlich wird die ART vereinfacht und Lopinavir durch Efavirenz ersetzt.

Nach Ablauf von inzwischen drei Jahren ist es nicht wieder zu einem Rezidiv gekommen. ■

*Priv.-Doz. Dr. med. Christian Hoffmann
ICH Mitte
Dammtorstraße 33 · 20354 Hamburg
Telefon 0 40 - 63 607 963
E-Mail: hoffmann@ich-hamburg.de
Literatur beim Verfasser*

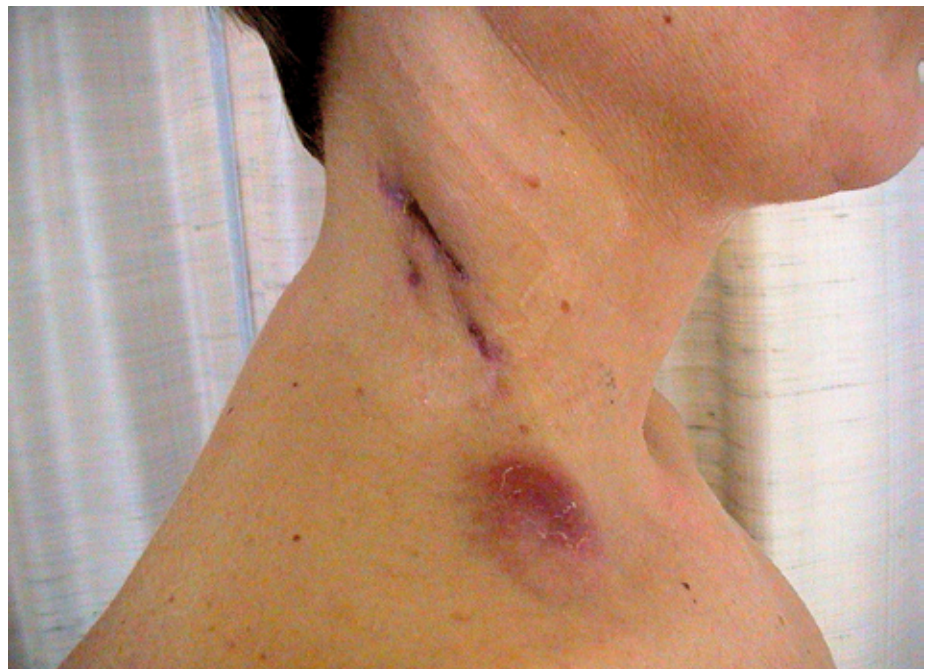

Abb. 2: Zustand nach MAC-Befall der Halslymphknoten

Foto: Ramona Pauli