

JENS VERHEYEN UND STEFAN ESSER, ESSEN

Der lange Weg zur Heilung

Die Geschichte des ersten geheilten HIV-Patienten Timothy Brown ging um die Welt. In Essen erhielt ein Patient – ähnlich wie Brown – eine Knochenmarktransplantation mit Stammzellen mit der CCR5delta-32-Mutation. Doch der „Essen Patient“ wurde leider nicht geheilt.

Für die antiretrovirale Therapie von HIV-1 positiven Patienten steht heute eine Vielzahl von Medikamenten mit unterschiedlichen Wirkmechanismen und Nebenwirkungsprofilen zur Verfügung. Jedoch kann nur die lebenslange kontinuierlich durchgeführte antiretrovirale Therapie in den meisten Fällen die Krankheitsprogression aufhalten. Therapiestrategien, die auf eine langfristige immunologische Kontrolle der HIV-1 Infektion oder sogar Heilung abzielen, sind auch 6 Jahre nach der Publikation des Fallberichts des Patienten Timothy Ray Brown nicht im klinischen Alltag angekommen.¹ Trotz der aus diesem Fallbericht erwachsenen Hoffnung und vielfältiger Anstrengungen sind alle Versuche bisher gescheitert diesen Erfolg zu wiederholen. Es wird für die Entwicklung neuer Therapiestrategien unverzichtbar sein, die Faktoren besser zu verstehen, die zu dem einmaligen langfristigen Gelingen und den zahlreichen Fehlschlägen eines kurativen Therapieansatzes bei HIV geführt haben.

RISIKOREICHES VERFAHREN

Eine Limitation bei dem Versuch HIV-positive Patienten mittels allogener Stammzelltransplantation zu heilen besteht in der hohen Komplikationsrate. So verstarben 4 HIV-positive Patienten, die mit CCR5delta-32 homozygoten Stammzellen transplantiert wurden, aufgrund von Komplikationen, die direkt der Stammzelltransplantation zuzuschreiben waren.² Zusätzlich ist die Möglichkeit des Auftretens eines Rezidivs der hämatolo-

gisch-onkologischen Erkrankung mit einem weiteren Anstieg der Mortalitätsrate verbunden.^{2,3}

PROBLEM RESERVOIR

Neben Komplikationen, ist die vollständige Elimination von HIV eine weitere kritische Hürde auf dem Weg zu kurativen Therapiestrategien. Die unvollständige Elimination des viralen Reservoirs bei zwei Patienten, die in Boston behandelt wurden, verhinderte eine langfristige immunologische Kontrolle von HIV. Bei beiden Patienten war eine allogene Stammzelltransplantation mit Stammzellen, die keine CCR5delta-32 Mutation aufwiesen, durchgeführt worden. Anschließend konnten auch ohne antiretrovirale Medikamente vorübergehend keine HI-Viren im Blut nachgewiesen werden (84 Tage bzw. 225 Tage).^{4,5} Der Verbleib auch kleinster Menge von HIV im zellulären Reservoir war ebenfalls verantwortlich für die nur zeitlich begrenzte immunologische Kontrolle der HIV Infektion bei dem sogenannten „Mississippi Baby“.^{6,7} Bei dem Kind wurde kurz nach der Geburt (31 Stunden) die antiretrovirale Therapie begonnen und bis zum Alter von 18 Monaten ununterbrochen durchgeführt. Nach einer Therapiepause von 4 Monaten war keine HIV-RNA mehr im Blut des Kindes nachweisbar und auch die HIV-Antikörperantwort war deutlich abgeschwächt. Jedoch auch in diesem Fall kam es 27 Monaten nach dem Absetzen der antiretroviralen Medikamente zu einem Rebound der HIV RNA im Blut, so dass die antiretrovirale

Therapie erneut begonnen werden musste. Im Gegensatz zu diesen Fällen scheint es bei Timothy Ray Brown gelungen zu sein das gesamte virale Reservoir zu eliminieren, so dass auch aktuell 8 Jahre nach der Stammzelltransplantation keine Virusreplikation nachweisbar ist. Allerdings könnte die zweite allogene Stammzelltransplantation (391 Tage nach der ersten) aufgrund eines Rezidivs der akuten myeloischen Leukämie die dauerhafte Nichtnachweisbarkeit von HIV zusätzlich begünstigt haben.

ESSENER PATIENT

Bei den kurativen Therapiestrategien, die auf die Beeinflussung der Interaktion von HIV und dem CCR5-Rezeptor abzielen, kann zudem die Variabilität von HIV einen langfristigen Erfolg verhindern, wie es bei dem „Essen Patienten“ beobachtet wurde.³ Ein HIV positiver Late-Prezenter im AIDS-Vollbild bei dem ein T-Zelllymphom diagnostiziert wurde (Abb. 1), das auf konventionelle Chemotherapie nicht bzw. nur partiell angespro-

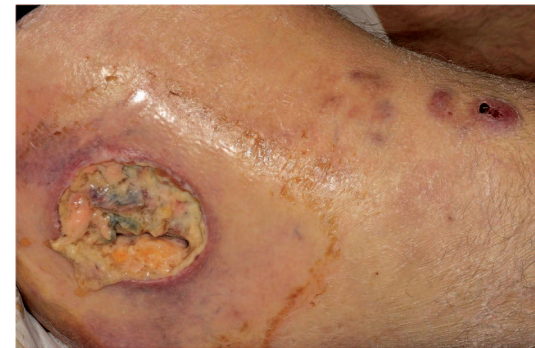

Abb. 1 Lokalbefund zum Diagnosezeitpunkt des T-Zelllymphoms. Schmerzhafte nekrotisierende Ulzeration am rechten Oberschenkel

chen hatte, bekam nach einer myeloablativen Konditionierungstherapie (MK) (Abb. 2) homozygote CCR5delta-32 Stammzellen transplantiert. Bei dem „Essen Patienten“ wurde allerdings, im Gegensatz zu dem Berlin Patienten Timothy Ray Brown, die antiretrovirale Therapie nicht kurz nach der Transplantation beendet, sondern bereits mit dem Beginn der myeloablativen Konditionierungstherapie. Ungefähr drei Wochen nach der Transplantation wurde erneut HIV-RNA im Blut nachgewiesen. Die genetische Analyse der HIV-Varianten zu diesem Zeitpunkt zeigte, die Replikation einer Variante, die optimal an die Nutzung des CXCR4-Rezeptors angepasst war (X4-trop). Diese HIV-Varianten werden insbesondere im Stadium AIDS der unbehandelten HIV-Infektion nachgewiesen oder beim Therapieversagen einer Maraviroc-Therapie (CCR5-Blocker).

X4-TROPE VIREN

Somit könnte die frühzeitige Beendigung der antiretroviralen Therapie für die Anpassung der HIV-Varianten an die Immunzellen des Spenders, denen der CCR5 Rezeptor fehlte, mitverantwortlich gewesen sein.^{2,8} Jedoch zeigte eine detaillierte Untersuchung der HIV-Varianten vor und nach der Stammzelltransplantation, dass X4-trope Varianten, die nach der Transplantation replizierten, bereits 100 Tage vor der Transplantation in proviraler DNA nachweisbar waren und somit nicht erst in dem Zeitraum der Stammzelltransplantation entstanden sind.⁹

Diese Ergebnisse stehen im Einklang mit Analysen des HIV-Tropismus beim Einsatz des CCR5-Blockers Maraviroc. Diese zeigten, dass bei den meisten HIV-1 positiven Patienten bereits lange vor dem Stadium AIDS X4-trope Viren nachweisbar waren^{10,11}, die dann ab einem Anteil

von 2% an der Gesamtpopulation auch prädiktiv für das Versagen einer Maraviroc-Therapie waren.¹²⁻¹⁴

Interessanterweise wurden auch bei dem Patienten Timothy Ray Brown vor der Stammzelltransplantation X4-trope HIV-Varianten gefunden, jedoch war es diesen offenbar nicht möglich, nach der Transplantation zu replizieren.¹⁵ Im Unterschied dazu zeigt der klinische Verlauf des „Essen Patienten“, dass die X4-tropen Varianten hier optimal an die Replikation in Immunzellen, denen der CCR5-Rezeptor fehlte,

angepasst waren. Beim „Essen Patient“ trat ein Rezidiv des HIV-assoziierten großzelligen-anaplastischen T-Zell Lymphoms auf und er verstarb 12 Monate nach der Stammzelltransplantation. Das nicht vollständig geheilte T-Zell-Lymphom könnte theoretisch auch ein Reservoir für HIV gewesen sein, das die Eradikation in diesem Fall verhindert haben könnte.

FAZIT

Bei allen Therapiestrategien, die den funktionellen knock-out des CCR5-Rezeptors zum Ziel haben, sollte somit bereits im Vorfeld nach X4-tropen HIV-Varianten gesucht werden. Zusätzlich müssen Tools entwickelt werden, die replikations-inkompetente Viren von replikations-kompetenten Viren unterscheiden können. Eine (funktionelle) Heilung der HIV-Infektion bleibt bis heute ein glücklicher Einzelfall und die

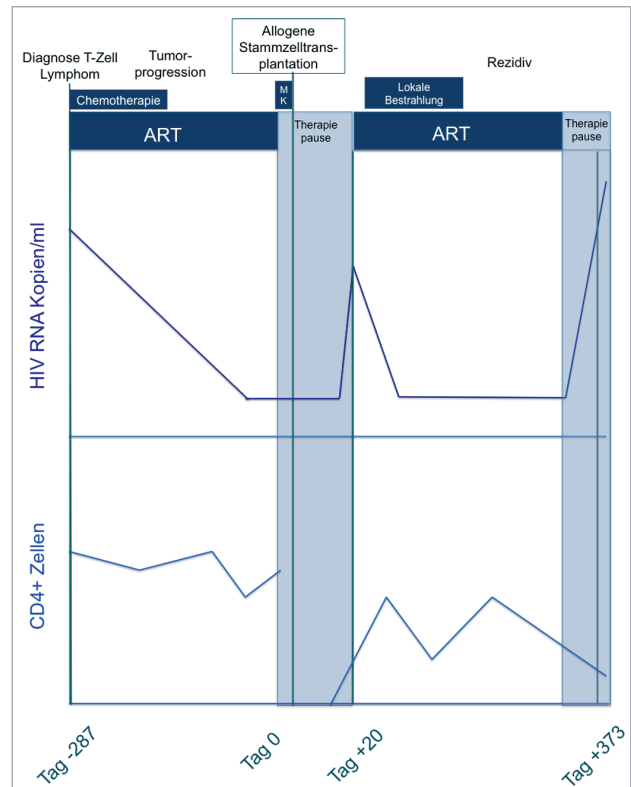


Abb. 2 Klinischer Verlauf „Essen Patienten“ (modifiziert nach Kordelas et al.) ART: Antiretrovirale Therapie, MK: Myeloablativ Konditionierung

Maßnahmen, die zur dauerhaften Nicht-nachweisbarkeit von HIV bei Timothy Ray Brown führten, waren mit erheblichen gesundheitlichen Probleme verbunden.

PD Dr. med. Jens Verheyen* und Dr. med. Stefan Esser**

*Institut für Virologie, Universitätsklinikum
**Klinik für Dermatologie, Universitätsklinikum Essen, Universität Duisburg-Essen, Essen

E-Mail: jens.verheyen@uk-essen.de
E-Mail: stefan.esser@uk-essen.de

- 1 Hutter et al. N Engl J Med 360 (7):692-698.
- 2 Hutter N Engl J Med 371 (25):2437-2438.
- 3 Kordelas et al. N Engl J Med 371 (9):880-882.
- 4 Henrich et al. Ann Intern Med 161 (5):319-327.
- 5 Henrich et al. J Infect Dis 207 (11):1694-1702.
- 6 Persaud et al. N Engl J Med 369 (19):1828-1835.
- 7 Luzuriaga et al. N Engl J Med 372 (8):786-788.
- 8 Verheyen et al. N Engl J Med 371 (25):2438.
- 9 Verheyen et al. 2015 CROI, Seattle, abstract 431
- 10 Sierra et al. PLoS One 10 (5):e0125502.
- 11 Verhofstede et al. HIV Med 12 (9):544-552.
- 12 Swenson et al. Antimicrob Agents Chemother 57 (12):6122-6130.
- 13 Swenson et al. Clin Infect Dis 56 (11):1659-1666.
- 14 Swenson et al. Clin Infect Dis 53 (7):732-742.
- 15 Symons et al. Clin Infect Dis 59 (4):596-600.